

## · 病例报告 ·

## 甲状腺功能亢进症诱发冠状动脉左主干痉挛致急性心肌梗死一例

姬楠楠<sup>1</sup> 杨晓静<sup>2</sup> 谢勇<sup>1</sup><sup>1</sup>江苏省苏北人民医院心内科, 扬州 225000; <sup>2</sup>陕西省第四人民医院心内科, 西安 710043

通信作者: 谢勇, Email:yxie88@qq.com

DOI: 10.3760/cma.j.issn.1671-0282.2019.09.021

患者女性, 48 岁, 因“发作性胸痛 12 h”急诊入院, 患者无明显诱因突发心前区疼痛, 伴胸闷气促、大汗, 持续十余分钟后自行缓解, 缓解时隐痛, 发作与活动等无关。既往高血压病史 3 年余, 未规律用药及监测血压, 无糖尿病史, 无烟酒嗜好。入院查体: Bp 165/90 mmHg (1 mmHg=0.133 kPa), 神志清楚, 甲状腺无肿大及压痛, 质地中等, 未及血管杂音。双肺呼吸音粗, 未及干湿性啰音。心率 102 次/min, 律齐, 心音正常, 各瓣膜听诊区未及明显杂音, 双下肢无水肿。发作时心电图示: 1. 窦性心动过速 (110 次/min); 2. 电轴左偏; 3. aVR 导联 ST 段抬高伴广泛导联 ST 段压低超过 1.0 mV。辅助检查: NT-ProBNP 4 426 pg/mL (标准值 >900 pg/mL), 心梗三项: TnI 5.6 ng/mL (0~0.5 ng/mL), CK-MB 41 ng/mL (0~5.0 ng/mL), Myo 282.9 ng/mL (0~80 ng/mL); 入院予抗血小板聚集、抗凝、调脂稳定斑块、扩冠等治疗, 次日复查心梗三项: TnI >30 ng/mL, CK-MB 81.8 ng/mL, Myo 39.7 ng/mL; 床边心脏超声示 LVEF 35% (标准值 50%~80%), 节段性室壁运动异常, 心功能不全; 入院后患者仍反复发作性胸痛, 胸痛缓解时心电图示 ST 段水平型压低 (图 1~2), 提示冠状动脉左主干病变。行冠状动脉造影检查示正常冠脉 (图 3)。考虑胸痛为冠脉左主干痉挛所致, 加用地尔硫卓 90 mg/d, 查甲状腺功能提示游离甲状腺三碘原氨酸 (FT3) 20.17 pmol/L (3.1~6.8 pmol/L), 游离甲状腺 (FT4) 65.46 pmol/L (12~22 pmol/L), 促甲状腺激素 (TSH) <0.005 mU/L (0.27~4.2 mU/L), 考虑甲状腺功能亢进症, 加用丙硫氧嘧啶 100 mg/8 h、利可君片 20 mg/8 h, 患者胸痛症状明显缓解, 出院随访一年余, 患者甲状腺功能恢复正常, 未再有胸痛发作。

**讨论** 本例患者为中年女性, 有高血压病史, 无高血脂、糖尿病、吸烟等危险因素, 平素虽无心慌、怕热出汗、进食增多、体质量减少、易激动现象, 甲状腺功能示 FT3、FT4 明显升高, TSH 明显降低, 甲状腺功能亢进症 (甲亢)

诊断明确。患者反复发作性胸痛, 与劳力无关, 发作时呈典型左主干病变心电图改变, 心肌损伤标志物明显升高并有动态变化, 超声心动图发现节段性室壁运动障碍伴心功能下

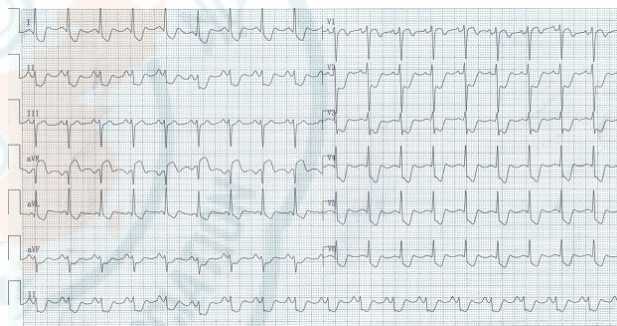


图 1 患者胸痛发作时心电图 (示 I、aVL、II、III、aVF 导联和 V4~V6 导联广泛 ST 段压低超过 1.0 mV, 且 aVR 导联 ST 段抬高, 幅度大于 V1 导联)

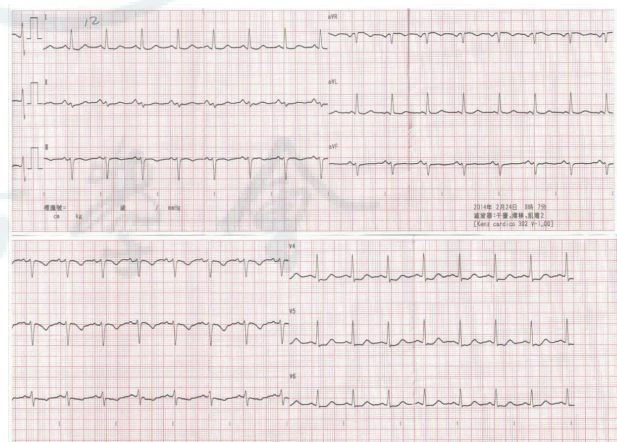


图 2 患者胸痛缓解时心电图 (示 V4-V6 ST 段水平型压低)

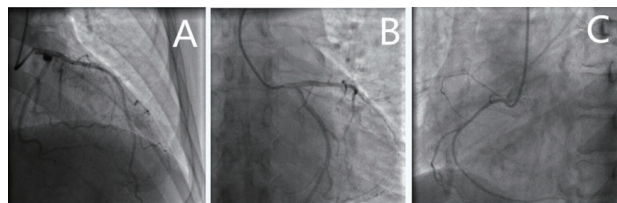


图 3 患者冠脉造影结果 (示左主干未见狭窄, A 为前降支、B 为回旋支、C 为右冠状动脉光滑, 远端血流 TIMI 3 级)

降, 冠状动脉造影结果正常, 甲亢合并冠状动脉左主干痉挛 (coronary artery spasm, CAS) 致急性心肌梗死诊断明确。

CAS 是各种原因所致的心外膜冠状动脉异常收缩, 其引起的短暂性心肌缺血可并发心肌梗死、不稳定性心绞痛、心力衰竭和恶性心律失常, 甚至导致猝死<sup>[1]</sup>。冠状动脉内皮功能受到干扰、迷走神经张力抑制、活性氧簇和 (或) NO 生物活性降低等均易诱发 CAS, 尤其吸烟、绝经后女性、午夜或清晨之间心绞痛表现均应优先考虑痉挛性心绞痛。临床上心电图一般表现为 ST 段抬高及压低、峰值延迟和 R 波高度和宽度增加, S 波的幅度减小等<sup>[2]</sup>。

甲亢的心脏表现主要有心绞痛、心房颤动、心力衰竭、心源性休克等, 而 CAS 较为少见<sup>[3]</sup>。相关研究表明甲亢通过调节每搏输出量、心率、心肌收缩影响心血管系统。甲状腺激素增加外周氧耗及底物需求, 增加心脏收缩力; 扩张微动脉降低全身血管阻力, 增加全身血容量, 从而增加心率及心输出量。甲亢患者全身处于高代谢状态, 氧耗及血供失衡可致心肌缺血缺氧而诱发痉挛; 参与调节血管平滑肌细胞肌质网钙腺苷三磷酸酶、钙激活的 ATP 酶、受磷蛋白的产生及多种质膜离子转运体如 Na<sup>+</sup>/K<sup>+</sup>-ATPase、Na<sup>+</sup>/Ca<sup>2+</sup> 交换体和电压门控钾通道等, 从而协调心肌细胞电化学和机械反应, 甲亢引起甲状腺激素过量从而诱发 CAS<sup>[4]</sup>。

其次, 甲亢可通过调节平滑肌张力和内皮功能影响心血管系统。已有报道甲亢患者继发于内皮细胞 NO 产生和儿茶酚胺介导的内皮组分敏感性增加, 增强去甲肾上腺素及 5-羟色胺对血管收缩反应的敏感性诱发 CAS<sup>[5-6]</sup>。Carrillo-Sepalveda 等<sup>[7]</sup> 实验证明 T3 通过 PI3K/Akt 途径导致血管平滑肌细胞中 NO 产生增加及通过 AT2R/Akt/NO 通路降低 T3 促进的大鼠主动脉收缩反应, 加重血管反应性造成 CAS。

最后, 甲亢也可通过脂质代谢和调节炎症通路直接影响心血管系统<sup>[8]</sup>。Hoshino 等<sup>[9]</sup> 证明慢性氧化应激、巯基氧化和 p 激酶信号与 CAS 相关; Venditti 等<sup>[10]</sup> 报道甲亢患者体内活性氮及活性氧含量升高、脂质过氧化反应增加, 促进血管内皮障碍的发生; 活性氧引起血管紧张素转换酶增加, 加重血管痉挛。另外, 甲亢患者血管内皮分泌的炎性黏附因子如细胞间黏附分子 1、血管细胞黏附分子 1 等水平升高, 促进白细胞在损伤的内皮区域积聚, 导致血管痉挛<sup>[11]</sup>。Kim 等<sup>[12]</sup> 发现一旦患者甲状腺功能恢复正常, 临床过程就会变得稳定, 预后良好。

临床上, 左主干病变患者的预后差、疾病病死率高, 因而对于左主干闭塞的急性冠脉综合征患者, 及时早期诊断十分重要。急诊发现特征性“6+2 现象”心电图时应考

虑左主干病变可能, 如单纯抗痉挛治疗效果不好时要排除甲亢合并冠状动脉痉挛情况, 及时给予甲亢的相应治疗。

#### 参 考 文 献

- [1] Lin Y, Qin H, Chen R, et al. A comprehensive clinical diagnostic score system for prediction of coronary artery spasm in patients with acute chest pain[J]. *IJC Heart Vasc*, 2019, 23(22):205-209. DOI:10.1016/j.ijcha.2019.02.001.
- [2] Hung M, Hu P, Hung M. Coronary artery spasm: review and update[J]. *Int J Med Sci*, 2014, 11(11): 1161-1171. DOI:10.7150/ijms.9623.
- [3] Al JJ, Haque S, Noor H, et al. Thyrotoxicosis and coronary artery spasm: case report and review of the literature[J]. *Angiology*, 2010, 61(8):807-812. DOI: 10.1177/0003319710365146.
- [4] Razvi S, Jabbar A, Pingitore A, et al. Thyroid hormones and cardiovascular function and diseases[J]. *J Am Coll Cardiol*, 2018, 71(16):1781-1796. DOI:10.1016/j.jacc.2018.02.045.
- [5] Choi YH, Chung JH, Bae SW, et al. Severe coronary artery spasm can be associated with hyperthyroidism[J]. *Coron Artery Dis*, 2005, 16(3):135-139.
- [6] Wang D, Hu H, Qiang F, et al. Left main coronary artery spasm in a hyperthyroid patient with suspected acute coronary syndrome[J]. *Pak J Med Sci*, 2013, 29(5):1285-1287.
- [7] Carrillo-Sepalveda MA, Ceravolo GS, Furstenau CR, et al. Emerging role of angiotensin type 2 receptor (AT2R)/Akt/NO pathway in vascular smooth muscle cell in the hyperthyroidism[J]. *PLoS One*, 2013, 8(4):e61982. DOI:10.1371/journal.pone.0061982.
- [8] Pramfalk C, Pedrelli M, Parini P. Role of thyroid receptor  $\beta$  in lipid metabolism[J]. *Biochim Biophys Acta*, 2011, 1812(8):929-937. DOI: 10.1016/j.bbdis.2010.12.019.
- [9] Hoshino Y, Yamada S, Saitoh S, et al. Age-related oxidant stress with senescence marker protein-30 deficiency plays a pivotal role in coronary artery spasm[J]. *Coron Artery Dis*, 2013, 24(2):110-118. DOI: 10.1097/MCA.0b013e32835c8f96.
- [10] Venditti P, Di SL, Di MS. Vitamin E management of oxidative damage-linked dysfunctions of hyperthyroid tissues[J]. *Cell Mo Life Sci*, 2013, 70(17):3125-3144. DOI: 10.1007/s00018-012-1217-9.
- [11] Jublanc C, Beaudoux JL, Aubart F, et al. Serum levels of adhesion molecules ICAM-1 and VCAM-1 and tissue inhibitor of metalloproteinases, TIMP-1, are elevated in patients with autoimmune thyroid disorders: relevance to vascular inflammation[J]. *Nutr Metab Cardiovasc Dis*, 2011, 21(10):817-822. DOI:10.1016/j.numecd.2010.02.023.
- [12] Kim K, Mow C, Khet F. A combination of tachycardia-mediated heart failure and coronary artery vasospasm-induced silent myocardial infarction in a patient with severe thyrotoxicosis[J]. *Case Rep Cardiol*, 2018, 2018:1-5. DOI:10.1155/2018/4827907.

(收稿日期: 2019-01-26)

(本文编辑: 郑辛甜)