

· 标准与规范 ·

2025 年中国急性肠系膜上动脉栓塞诊断 与治疗急诊专家共识

中国急性肠系膜上动脉栓塞诊断与治疗急诊共识专家组

通信作者：韩小彤, Email: 74495365@qq.com; 吕传柱, Email: lvchuanzhu677@126.

com; 张国强, Email: zhangchong2003@vip.sina.com; 王彤, Email: tongwang316@163.com

基金项目：湖南省自然科学基金项目（2025JJ70272）；国家重点培育专科经费、国家临床重点专

科建设项目；深圳市医疗卫生三名工程项目（SZSM202402020）

DOI:10.3760/cma.j.cn114656-20250619-00464

急性肠系膜上动脉栓塞（acute superior mesenteric artery embolism, ASMAE）是一种因各种栓子进入肠系膜上动脉（superior mesenteric artery, SMA），使肠系膜内灌注突然减少，导致肠管急性缺血的急腹症，是急性肠系膜缺血的主要病因^[1-2]。ASMAE 患者多就诊于急诊，需与其他原因的急腹症如消化道穿孔、急性胰腺炎、急性阑尾炎、主动脉夹层等鉴别^[3-4]。对疑诊 ASMAE 患者需尽早完善肠系膜血管计算机断层扫描血管成像（computed tomography angiography, CTA）以协助诊断。一旦确诊，立即启动液体复苏、抗凝、缓解肠系膜血管痉挛等治疗，根据肠壁坏死情况选择介入或手术干预。

早期诊断和干预是降低病死率，改善 ASMAE 患者预后的关键。由于 ASMAE 的临床症状和体征缺乏特异性，导致该病确诊时间存在延迟。目前仍缺乏足够的高质量循证证据来指导评估和治疗，为此，我们组成多学科专家联合委员会，共同制定《2025 年中国急性肠系膜上动脉栓塞诊断与治疗急诊专家共识》（指南共识注册编号：PREPARE-2025CN759），旨在指导 ASMAE 的诊断、评估和治疗。该专家共识从 ASMAE 的流行病学、解剖和病理生理学、危险因素、诊断、治疗及预后等方面进行阐述并提出了建议。专家小组以文献、数据的质量和每项建议的收益、风险与负担之间的平衡为基础对共识中的建议进行了分级。由于 ACCP 标准（American College of Chest Physicians, ACCP）更适合快速决策的急诊场景及传统血栓性疾病^[5-6]，因此本专家共识的分级标准依据该标准中推荐等级的规定制定（见表 1）。

1 定义

ASMAE 是由于各种栓子进入肠系膜上动脉主干和（或）其分支引起肠系膜内血流急剧减少的一种急性肠缺血性疾病，可导致肠管缺血、坏死，严重时可引起低血容量、感

表 1 ACCP 关于临床指南中证据分级的分类方案

建议	各等级代表等级的意义	收益、风险与负担之间的关系	支持证据的文献质量
1A	推荐力度大；证据质量高	收益明显大于风险和负担，反之亦然	无重要限制的随机对照研究或具有压倒性证据的观察研究
1B	推荐力度大；证据质量中等	收益明显大于风险和负担，反之亦然	有重要限制的随机对照研究或具有高质量证据的观察研究
1C	推荐力度大；证据质量低或极低	收益明显大于风险和负担，反之亦然	观察性研究或病例分析
2A	推荐力度小；证据质量高	收益与风险、负担持平	无重要限制的随机对照研究或具有压倒性证据的观察研究
2B	推荐力度小；证据质量中等	收益与风险、负担持平	有重要限制的随机对照研究或具有高质量证据的观察研究
2C	推荐力度小；证据质量低或极低	无法评估收益、风险与负担之间的关系；收益、风险与负担之间可能持平	观察性研究或病例分析

染性休克^[7,8]。该病具有起病急、腹痛剧烈但与体征不符、进展迅速并容易引发严重并发症等特点^[9]。

2 流行病学

ASMAE 由于缺乏特异性症状及诊断生物标志物，导致在疾病早期识别不足，发病率被严重低估。因此，目前国际上关于 ASMAE 发病率的研究相对欠缺，只能从相关研究做出初步估算。在 ASMAE 的众多流行病学研究中，马尔默等学者^[10]的研究因其庞大的病例基数及 87% 尸检率（共 25 万人）体现出较高的准确性，该研究显示急性肠系膜缺血的年发病率约 12/10 万，其中血栓栓塞起病的患者约占 2/3。近几年各国研究发现^[11-14]，急性肠系膜缺血的

年发病率在 5.3/10 万至 8.4/10 万例之间,且患病风险随着年龄增长而增加,发达国家与发展中国家之间显示出差异性。然而,这些研究的整体病例基数均低于马尔默经典研究,且准确性无法与之比较。德国年度数据显示^[15],2010-2019 年间急性肠系膜缺血住院病死率从 59.6% 下降至 53.0%,但住院病死率总体仍约为 55.9%。

有关 ASMAE 的流行病学需要多中心参与大样本调查,以便加深对 ASMAE 发病特点的了解。

3 肠系膜上动脉的解剖及病理生理学

解剖结构因人而异,SMA 多起源于腹腔干起始点下 1 cm,主要为部分十二指肠、空肠、回肠、升结肠和近三分之一的横结肠供血。SMA 通过胰十二指肠下动脉和胰十二指肠上动脉分支相互作用形成的侧支、Drummond 边缘动脉和 Riolan 动脉弓等次级解剖血管网在 SMA 狭窄或闭塞时提供必要的侧支供血。由于 SMA 的直径较大,且起源于主动脉的角度较陡处,栓子极易通过 SMA 停留在正常解剖狭窄处,位于距 SMA 起始部位约 3~10 cm 处,即中结肠动脉起始处的远端,造成远端血流部分或完全中断,引起肠道组织迅速出现缺血性改变^[16-17]。见图 1。

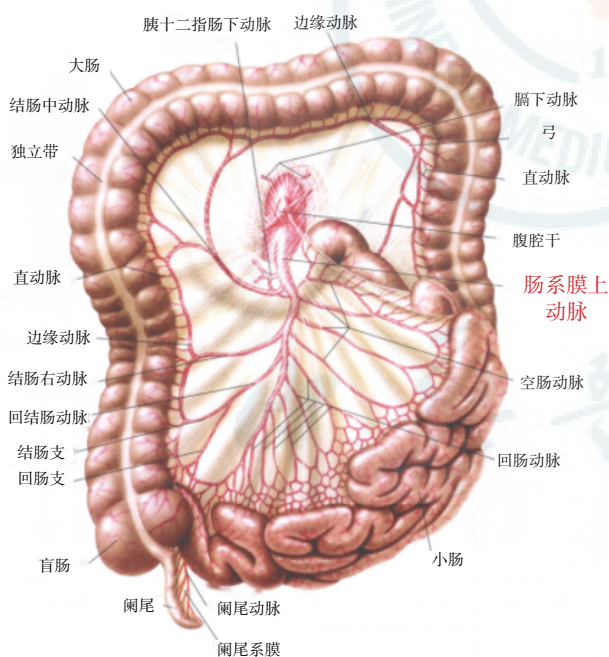


图 1 肠系膜上动脉及至大小肠的主要分支示意图

肠系膜血流量约占心输出量的 15%~35%,并有丰富的侧支循环。当 SMA 灌注下降时,小肠耐受总血流量减少 75% 的时间可达 12 h。然而,在完全闭塞的情况下,6 h 内即可发生不可逆的肠道缺血^[18]。肠系膜上动脉栓塞后,肠壁缺血、供氧减少,不足以满足代谢需求。缺血初期,受累肠壁会充血、水肿、易碎和出血。持续肠道缺血会通过

多形核中性粒细胞和活性氧代谢物作用引起黏膜屏障破坏,损伤肠黏膜和黏膜下层^[2]。肠道缺血性损伤后,局部和浸润性炎症细胞介导的炎症反应释放细胞因子和其他促炎介质,导致血管通透性增加,肠壁逐渐坏死穿孔。同时由于肠道黏膜的完整性降低,如不紧急处理,患者可能在 1~4 d 内因肠道细菌移位引起全身炎症反应激活,最终导致菌血症、弥散性血管内凝血和多器官功能衰竭^[19-20]。

4 危险因素

引起 ASMAE 的常见原因是多方面的,其中房颤、心肌缺血、心瓣膜病变以及其他易导致心房血栓形成的疾病均是 ASMAE 主要的危险因素。大约 50% 的患者有房颤病史^[21]。房颤导致心脏内血流动力学改变,血栓形成概率增高,当血栓脱落时,可能会随着血液循环到达 SMA 等部位,从而导致 ASMAE^[22]。

糖尿病、慢性肾脏疾病也是增加 ASMAE 发生率的重要危险因素,且与病死率增加显著相关^[23]。糖尿病是一种系统性疾病,可通过高凝状态及内皮损伤促进血栓形成。慢性肾脏疾病患者由于尿毒症毒素蓄积及凝血异常可增加 ASMAE 风险,而且肾功能在决定 ASMAE 的预后方面起着重要的作用,肾功能受损程度和病死率存在显著正相关。因此,保护肾功能应该是医生在处理肠系膜缺血的优先事项之一。充分的液体复苏和及时监测肾功能是生存的关键。

因老年患者动脉硬化、血管弹性降低及合并症(如房颤、糖尿病)增多,ASMAE 在老年患者中尤为常见,是引起老年急腹症的一个重要原因。尤其是年龄 > 70 岁的老年人,ASMAE 在所有急腹症病例中占比高达 10%^[24]。

推荐意见 1: 房颤、糖尿病、慢性肾脏疾病、高龄等是 ASMAE 的关键危险因素,需重视早期诊断与综合治疗。(推荐等级:1B)

5 诊断

5.1 临床表现

ASMAE 起病急,主要症状有突发腹痛、恶心呕吐、腹泻和消化道出血。早期有脐周或上腹部突然发作的剧痛,通常难以用抗痉挛解痉药物缓解。但腹软,甚至无压痛,有“症征不符”表现。大约 1/3 的患者会出现 ASMAE 三联征,即突然发作的剧烈腹痛而没有相应体征、胃肠道动力障碍症状(呕吐,腹泻等)、存在栓子的来源(如房颤,心脏瓣膜病),这也是早期诊断 ASMAE 的线索依据。

推荐意见 2: ASMAE 起病急,典型表现为突发腹痛、恶心呕吐、腹泻及消化道出血,早期腹痛剧烈但与体征不符,缺乏固定压痛部位,难以缓解,约 1/3 的患者有三联征表现,可作为早期诊断线索依据。(推荐等级:1A)

表 2 急性肠系膜上动脉栓塞的临床表现

临床表现
1. 腹痛
1.1 突然发作
1.2 持续性、弥漫性或脐周痉挛性腹痛
1.3 与有限的体格检查结果不相符
1.4 抗痉挛药物难以缓解
2. 胃肠动力障碍
2.1 呕吐
2.2 腹泻
3. 其他症状：恶心、腹胀、发热和消化道出血
4. 体征
4.1 早期：肠音异常活跃
4.2 晚期：腹膜刺激征

栓塞的部位不一样引起的症状也不一样，栓塞后栓子的位移会导致患者肠系膜上动脉的血供发生变化。当血栓由主干移位至分支时，血栓栓塞部位血管可由边缘动脉代偿供血，剧烈腹痛的患者症状可能突然缓解。

对于栓塞导致肠道血供减少 75% 以上的情况，持续 6~12 h 后，可出现肠麻痹、持续性腹痛、肠鸣音减弱、肠黏膜发生溃疡或坏死，导致呕咖啡样物或便血。此时若解除栓塞，肠缺血恢复，可没有永久性损伤^[8]。12 h 后若出现腹膜刺激征或腹部肿块、肠鸣音消失、发热、脉速等临床表现，提示病变已不可逆。老年人由于腹肌退行性变、神经敏感性下降，即使腹膜炎症状不明显，其他体征如肠鸣音的减弱或消失也可能预示着肠坏死的发生。

推荐意见 3：栓塞部位不同引发症状各异，血供急剧变化会影响临床表现；肠道血供减少持续 6~12 h 后可致肠麻痹等症状，及时解除阻塞可恢复。但若超过 12 h 且伴有腹膜刺激征则提示病变或不可逆，需积极外科手术干预。（推荐等级：1B）

5.2 实验室检查

目前在临床上，尚未发现特异性的早期生物标志物能确诊 ASMAE。即便如此，这些标志物在疾病的早期诊断中仍具有较大的辅助作用。包括经典标志物和新型标志物两大类，最常见的经典标志物有炎症标志物（如白细胞计数、CRP、PCT、IL-6）、乳酸和 D-二聚体。

5.2.1 炎症标志物 绝大部分 ASMAE 患者的炎症标志物异常，超过 90% 的患者白细胞计数升高^[25]。

5.2.2 乳酸 血清乳酸（L-乳酸）增高可提示组织灌注不足，作为肠壁全层坏死的发生和坏死程度相关的预后标志物^[26-27]。动态监测乳酸水平可以帮助评估治疗效果，判断肠壁缺血是否得到改善。

5.2.3 D-二聚体 D-二聚体诊断 ASMAE 的敏感度范围为 60%~100%，特异度范围为 36%~82%^[28]。随着肠缺血时间的延长，D-二聚体的水平会相应升高^[29]。D-二聚体可能对 ASMAE 具有排除性诊断作用^[30]。

5.2.4 新型标志物 目前最具研究潜力的新型标志物包括肠型脂肪酸结合蛋白（I-FABP）、缺血修饰白蛋白（IMA）、 α -谷胱甘肽 S-转移酶（ α -GST）、瓜氨酸以及 22 kDa 平滑肌蛋白（SM22）。但这些新型生物标志物均缺乏足够的敏感度和特异度，仍需进一步临床验证和标准化检测方法的建立^[27,31]。

推荐意见 4：目前临床尚无明确的早期诊断 ASMAE 的生物标志物。经典标志物虽有一定的检测价值，但特异性低，需结合临床以提高诊断准确性。（推荐等级：1B）

5.3 影像学检查

5.3.1 超声 ASMAE 患者出现肠梗阻时，超声可以见肠袢扩张和蠕动力下降^[32]。双功能超声扫描（duplex ultrasound, DUS）可检测到肠系膜上动脉或腹腔干闭塞。肠系膜上动脉栓塞可能由心血管疾病引起，心脏超声可以发现心脏结构和功能异常，有助于发现可能导致肠系膜上动脉栓塞的心脏疾病。

5.3.2 腹部 X 线 ASMAE 患者在早期 X 线可无特异性表现，随着病情进展，X 线可发现肠管扩张和腹腔内游离气体^[33]。

推荐意见 5：超声和 X 线在 ASMAE 诊断上有一定的参考价值。（推荐等级：3C）

5.3.3 多层螺旋 CT(multidetector computed tomography, MDCT) MDCT 对 ASMAE 的早期诊断有较大的价值，同时还有助于排除引起急性腹痛的其他原因。检查过程中需要结合平扫和双相造影剂增强 CT 图像以获得动脉期和静脉期的增强 CT 数据，通过增强 CT 能分辨出肠系膜上动脉栓塞和其他器官的栓塞梗死^[34]。

推荐意见 6：MDCT 的增强检查对于 ASMAE 有确诊意义，但对于肠系膜动脉血管的显影不如 CTA。（推荐等级：1B）

5.3.4 CTA CTA 目前是诊断 ASMAE 的首选检查，其准确率可达 90% 以上。肠系膜血管 CTA 除了能发现堵塞的血管，还能观察到腹腔内肠管的影像（肠管肿胀、肠管壁强化减弱、肠管壁积气或腹腔积液积气），对判断是否存在肠坏死意义重大^[35]。对于高度疑诊的患者，即使有一定程度的肾功能不全，在充分评估患者病情的情况下仍建议尽早完善 CTA 检查，以免延误病情^[8]。

推荐意见 7：对于疑诊为 ASMAE 的患者，应尽早完善 CTA 检查。（推荐等级：1A）

5.3.5 经皮血管造影 美国胃肠病学会和德国血管外科学会的指南建议对 SMA 进行血管造影，因为它提供了非手术干预和提高生存率的机会。但由于血管造影是一种侵入性手术，现已逐步被 CTA 取代^[27]。

6 治疗

ASMAE 患者病死率与治疗时间直接相关^[36-37]。对于入院后症状迅速缓解的患者，可选择性地采用初始保守治疗^[38]。

在不可逆肠坏死发生前,在一般治疗的基础上,还需要通过介入治疗和外科手术来早期恢复肠系膜血供、延缓病情进展、改善预后、降低病死率。管理 ASMAE 患者的主要目标可以用 4 个“R”来概括:复苏(resuscitation)、快速诊断(rapid diagnosis)、早期血运重建(early revascularization)、肠道功能评估(reassessment of bowel)^[20]。

6.1 一般性治疗

6.1.1 禁食与胃肠减压 对疑似 ASMAE 患者,立即禁食,减轻肠道耗氧。若患者已经出现胃肠梗阻表现,需积极置入经鼻胃管或经鼻肠管对扩张的胃和近端小肠进行减压^[39]。

6.1.2 液体复苏 无论患者是否存在低血压等情况,早期均需要强调液体复苏,液体种类优先选择平衡盐溶液,使平均动脉压维持在 65 mmHg,其目的在于改善肠道灌注,保证氧供。早期肠道缺血后可出现严重全身反应综合征及毛细血管渗漏,在复苏过程中应连续监测电解质水平和乳酸水平,目标 2 h 内乳酸下降 $\geq 10\%$,24 h 内降至正常^[40]。尽早进行有创监测(中心静脉压、膀胱内压等)指导液体复苏,避免液体过载,造成急性肺水肿、腹腔间隔室综合征等并发症发生^[8,41]。

研究^[42-44]表明,对于血管活性药物的应用需更加谨慎,因为这一类药物可能增加高危患者中肠系膜缺血发生率,加重肠系膜的局部缺血,合理的液体复苏优于血管活性药物的使用。因此,个体化使用血管活性药物尤为重要。儿茶酚胺类血管活性药物如去甲肾上腺素和肾上腺素的使用可能导致黏膜灌注受损^[45-46]。如有必要,多巴酚丁胺和低剂量多巴胺对肠系膜血流的影响较小,因此更适合 ASMAE 合并低血压患者的治疗^[47-48]。

推荐意见 8:确诊 ASMAE 的患者,无论是否存在休克,均建议积极的液体复苏,谨慎使用血管活性药物。(推荐等级:1B)

6.1.3 解除肠系膜血管痉挛 使用血管扩张剂可以减轻血管痉挛,进一步优化肠道灌注并增加组织氧供。常用的血管扩张药物包括罂粟碱和前列腺素 E1(PGE1)^[8,49-51]。罂粟碱 30 mg 肌肉注射,继以 30 mg/h 的速率静脉泵入,每日 1~2 次,疗程 3~7 d,少数患者可用至 2 周。一些小样本研究发现应用 PGE1 的患者生存率明显高于未给药组(78% vs. 30%)。除此之外,胰高血糖素可用于舒张血管而降低肠道的需氧量。胰高血糖素样肽-2(glucagon-like peptide-2, GLP-2)类似物的使用可改善胃肠运动功能,可减少肠功能衰竭后对肠外营养的依赖,提高生活质量。但由于总体数据较少,目前尚不足以支持其成为常规治疗手段。

6.1.4 抗血小板及抗凝 所有 ASMAE 患者在不禁忌证条件下,如活动性出血等,都应立即开始全身性抗凝治疗以减少血管内血栓的形成,抗凝治疗应早于血运重建治

疗^[8,52]。抗凝剂可选低分子肝素或普通肝素,首选普通肝素,因为其半衰期短,且临床更易监测而滴定抗凝剂量:首剂为 80 U/kg 静脉注射(总量 ≤ 5000 U),而后维持在 18 U/(kg·h)左右以维持活化部分凝血活酶时间(activated partial thromboplastin time, APTT)至正常值 2 倍以上^[53]。SMA 支架植入术后,首剂口服阿司匹林 300 mg 和氯吡格雷 300 mg,此后推荐每日口服阿司匹林 100 mg 和氯吡格雷 75 mg 抗血小板治疗持续 4 周,随后终身服用阿司匹林(100 mg)抑制血小板聚集以预防支架血栓形成^[54]。

6.1.5 广谱抗生素应用 ASMAE 可进展为肠坏死、全身炎症反应综合征、难治性休克和多器官功能障碍综合征。随着肠系膜血流灌注减少甚至中断,肠黏膜完整性破坏、渗透性增加,肠菌群异位,发生脓毒性休克。这类患者感染的高风险超过获得性抗生素耐药的风险,因此应结合当地病原体流行病学分布及抗菌药物的耐药情况早期使用广谱抗生素,考虑到潜在的微生物,建议使用哌拉西林他唑巴坦、甲硝唑和左氧氟沙星进行广谱抗生素治疗,后续根据当地微生物学证据针对性用药^[55-56]。

推荐意见 9:抗凝、解除肠系膜血管痉挛以及应用广谱抗生素建议尽早进行。(推荐等级:1B)

6.2 急诊介入治疗

在过去的 20 年里,血管内介入技术快速发展。该技术创伤小、并发症少、术后恢复快,已逐渐替代传统手术,成为无明显肠坏死或腹膜炎征象 ASMAE 患者的首选治疗。介入治疗方式主要包括血栓抽吸术、局部置管溶栓术、支架置入术等^[57-58]。

与传统的外科手术相比,血管内介入治疗的病死率和肠切除率更低^[59-62]。在一项包括 4 665 例接受治疗的大样本研究中,24% 接受了血管内重建,另外 76% 接受了开放血管重建,结果显示,与外科手术相比,血管内干预与较低的病死率相关(24.9% vs. 39.3%)^[63]。另一项回顾性研究也显示,与开放手术相比,血管内介入治疗与肠切除术发生率和 30 d 病死率较低相关^[64],并且有助于减少住院时长^[65]。

6.2.1 介入治疗适应证^[66] (1) 肠系膜上动脉主干栓塞、无明显肠管坏死证据、血管造影可见肠系膜上动脉开口者,首先采用介入技术开通血运。如果治疗技术成功(完全或大部分清除栓塞)、临床症状缓解,可继续保留导管溶栓、严密观察,不必急于手术。如果经介入治疗后症状无缓解,即使开通了肠系膜上动脉栓塞,亦应考虑手术治疗;(2) 存在外科治疗高风险患者(如心脏病、慢性阻塞性肺气肿、动脉夹层等);(3) 外科治疗后再发血栓、无再次手术机会者,有进一步治疗价值者。

6.2.2 介入治疗禁忌证^[67] (1) 就诊时已有肠坏死临床表

现;(2)导管不能找到肠系膜上动脉开口者;(3)存在不利血管解剖因素,如严重动脉迂曲、合并腹主动脉瘤-肠系膜上动脉瘤,预期操作难度大、风险高、技术成功率低;(4)肾功能不全不是绝对禁忌证,但介入治疗预后较差。

6.2.3 介入治疗方法

6.2.3.1 腔内导管接触溶栓(catheterdirected thrombolysis, CDT)^[68] 使用阿替普酶或尿激酶溶栓是 ASMAE 的有效治疗选择^[69]。在血栓负荷较大,无法直接取栓或机械取栓后存在血栓残余的情况下,通过导管将溶栓药物直接注入栓塞部位,可以逐步溶解血栓,恢复血流。但溶栓时间越长,出血风险可能越大。因此在治疗过程中必须严密监测患者凝血功能,一旦发现出血倾向,马上停用溶栓治疗。Sugimoto 等^[70]报道,阿替普酶溶栓的时间明显短于尿激酶溶栓的时间[阿替普酶:(24.6±11.2)h,尿激酶:(33.3±13.3)h]。因此,考虑到溶栓的持续时间,常规选择阿替普酶而不是尿激酶作为溶栓剂。

6.2.3.2 机械血栓清除术(percutaneous mechanical thrombectomy, PMT) 可用导管抽吸血栓,或者用器械清除血栓,常用装置如 AngioJet、Rotarex、Solitaire。随着血管机械取栓装置的广泛应用,ASMAE 血栓的清除效果显著提升^[71-72]。与 CDT 相比,机械取栓可能更可行和有效,尤其对于老年患者,CDT 会增加出血的风险,且对于来自心房的陈旧性血栓疗效较差。机械血栓清除装置的应用可有效地清除血栓,恢复血流,减少溶栓药物的使用并缩短住院时间,但也会增加患者的经济负担。有研究^[73]表明,机械取栓与手工取栓在技术成功率和患者预后方面差异无统计学意义。

6.2.3.3 经皮腔内血管成形术(percutaneous transluminal angioplasty, PTA) 对于 CDT 或 PMT 治疗失败的 ASMAE 患者,PTA(如球囊扩张、支架植入等)可有效解除血管闭塞,迅速恢复血流。需要注意的是,支架植入后可能会增加支架内血栓形成的风险,需要长期服用抗凝药物。

推荐意见 10: 建议无肠坏死证据、血流动力学稳定的 ASMAE 患者尽早进行血管内介入治疗,争取更好的预后。(推荐等级:1A)

6.3 急诊手术治疗

当出现急性腹膜炎时提示肠道出现不可逆损伤或坏死,此时外科手术仍然是 ASMAE 患者的首选治疗方法。其目的是通过评估肠缺血严重程度,切除坏死的肠管,保留有活力的肠管。肠道活力是影响 ASMAE 患者结局的最重要因素,如果未及时识别坏死肠管,可引发脓毒血症及多脏器功能障碍,甚至导致死亡。临床上,符合以下典型表现之一即可判定肠管已无生机:其一,肠壁颜色呈现紫黑色,且肠管形态塌陷;其二,相应的肠系膜终末小动脉搏动消失;

其三,肠壁完全丧失张力以及蠕动能力,在受到刺激时无任何收缩反应^[74]。

常见的手术方法包括血栓清除术、肠系膜上动脉旁路移植术及坏死肠管切除术^[75]。手术的关键在于肠和肠系膜切除的范围,应减少肠切除长度,尽量挽救更多存活的肠道,避免短肠综合征的发生,切除面积不足可能导致第二次开腹手术。

推荐意见 11: 怀疑有肠道不可逆损伤或坏死引起的腹膜炎患者原则上应进行急诊手术治疗。(推荐等级:1A)

6.3.1 损伤控制性手术(damage control surgery, DCS) DCS 技术如今被认为是 ASMAE 患者的重要术式选择,主要包括急诊剖腹手术,切除坏死的肠管而不进行吻合或造口,部分开放取栓和暂时闭合腹腔。

在 ASMAE 手术治疗中,损伤控制策略具有重要意义。该策略着重于在发病 6 h 的超早期阶段,立即实施取栓术或溶栓术,旨在快速恢复肠系膜上动脉的血运,有效阻止肠管因缺血而进一步发生不可逆损伤。

手术过程中,充分运用吲哚菁绿荧光显影技术与 CT 三维重建技术,以实现对照肠管活力的精确评估。一旦确认肠段无生机,应果断进行一期切除,及时清除坏死组织,防止毒素吸收及感染扩散。但在此阶段,需严格规避肠吻合操作,主要是考虑到患者此时全身状况不稳定,吻合口易出现愈合不佳,进而引发肠瘘等严重并发症,危及患者生命。

术后,密切监测患者的生命体征、内环境平衡及器官功能状态。待患者病情稳定,通常为术后 24-48 h,再开展二期确定性手术,进行肠管重建或吻合等操作,以确保手术的最终疗效及患者的远期预后。

值得注意的是,为防范短肠综合征的发生,在处理肠管时,若肠管条件允许,务必保留 Treitz 韧带远端 40 cm 的功能性空肠、末端 30 cm 的回肠以及不少于 50% 的结肠。这些特定肠段对于营养物质的消化、吸收及肠道正常生理功能的维持至关重要,对保障患者术后生活质量和远期生存意义重大。

推荐意见 12: 对于需要肠道切除的患者,暂时性腹部闭合的 DCS 是一种重要的辅助手段,可以重新评估肠道活力。(推荐等级:1B)

6.4 多学科综合救治

对于 ASMAE 患者,处理方案的制定应全面考虑是否存在血流动力学异常、肠坏死情况、血栓栓塞发生的时间、血管解剖结构特点以及患者的既往病史等多个因素。这需要通过多学科团队的综合评估,以确定最适合个体的治疗策略。多学科综合救治团队主要包括急诊医学科、胃肠外科、血管外科、介入放射科、心血管内科、检验科和药剂科等。其目标是尽可能缩短再灌注的时间,重点包括:(1)重建血运,保护肠管;(2)切除无活力的缺血性肠管;(3)

实施重症监护治疗以防治多器官功能衰竭。最新研究表明,多学科协作治疗闭塞性肠系膜缺血有助于尽可能缩短再灌注的时间,改善预后,提高生存率^[76]。强化多学科团队之间的协作,可以提升治疗效果,降低医疗成本。本共识在此基础上制定了 ASMAE 患者的管理流程图,见图 2。

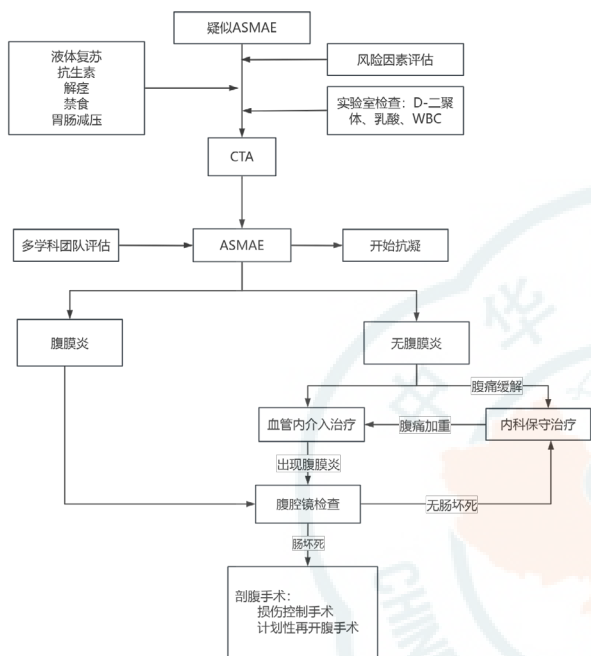


图 2 ASMAE 患者的管理流程图

推荐意见 13: 有条件的情况下,建议快速组织 MDT 讨论,选择合适的干预措施,尽可能缩短再灌注的时间,改善患者预后。(推荐等级:1C)

7 预后

ASMAE 是一种病死率很高的外科急腹症,早期诊断和及时治疗对于改善预后至关重要。研究^[77]表明,有多个因素与 ASMAE 患者病死率增加相关,这些因素包括房颤、慢性肾脏疾病、糖尿病、高龄等。然而,由于该病的临床表现无特异性,易出现诊断延迟,导致许多患者在确诊时已出现肠坏死等严重并发症。因此,对于有高危因素的患者应提高警惕,及时完善相关检查以尽早确诊。

共识执笔组成员: 易峰(岳阳市中心医院) 吴磊(岳阳市中心医院) 李鸿飞(岳阳市中心医院) 严雷(岳阳市中心医院)
共识专家组成员(按姓名汉语拼音排序): 蔡文伟(浙江省人民医院) 曹彦(湖南省人民医院) 柴艳芬(天津医科大学总医院) 陈超武(湖南省人民医院) 陈旭峰(江苏省人民医院) 邓颖(哈尔滨医科大学附属第二医院) 樊麦英(湖南省人民医院) 付武良(株洲市三三一医院) 郭伟(首都医科大学附属北京中医医院) 李小刚(中南大学

湘雅医院) 李长罗(南华大学附属长沙市中心医院) 李燕(山西医科大学第二医院) 李培武(兰州大学第二医院) 罗勇(南华大学附属第二医院) 毛恩强(上海交通大学医学院附属瑞金医院) 马青变(北京大学第三医院) 马岳峰(浙江大学医学院附属第二医院) 潘曙明(上海市普陀区中心医院) 彭鹏(新疆医科大学第一附属医院) 彭正良(南华大学附属第一医院) 孙树印(济宁市第一人民医院) 孙明伟(四川省人民医院) 王彤(中山大学附属第八医院) 王振杰(蚌埠医科大学第一附属医院) 向华(湖南省肿瘤医院) 晏锡权(湖南省人民医院) 朱华栋(北京协和医院) 张斯龙(中华急诊医学杂志社) 周人杰(陆军军医大学新桥医院) 赵刚(华中科技大学同济医学院附属协和医院)

利益冲突 所有作者声明无利益冲突

参考文献

- [1] Acosta S. Mesenteric ischemia[J]. Curr Opin Crit Care, 2015, 21(2): 171-178. DOI: 10.1097/mcc.0000000000000189.
- [2] Clair DG, Beach JM. Mesenteric ischemia[J]. N Engl J Med, 2016, 374(10): 959-968. DOI: 10.1056/nejmra1503884.
- [3] Carver TW, Vora RS, Taneja A. Mesenteric ischemia[J]. Crit Care Clin, 2016, 32(2): 155-171. DOI: 10.1016/j.ccc.2015.11.001.
- [4] Dewitte A, Biais M, Coquin J, et al. Diagnosis and management of acute mesenteric ischemia[J]. Ann Fr Anesth Reanim, 2011, 30(5): 410-420. DOI: 10.1016/j.annfar.2011.02.013.
- [5] Bates SM, Jaeschke R, Stevens SM, et al. Diagnosis of DVT: antithrombotic therapy and prevention of thrombosis, 9th Ed: American college of chest physicians evidence-based clinical practice guidelines[J]. Chest, 2012, 141(2 Suppl): e351S-e418S. DOI: 10.1378/chest.11-2299.
- [6] Kearon C, Akl EA, Comerota AJ, et al. Antithrombotic therapy for VTE disease: antithrombotic therapy and prevention of thrombosis, 9th Ed: American college of chest physicians evidence-based clinical practice guidelines[J]. Chest, 2012, 141(2 suppl): e419S-e496S. DOI: 10.1378/chest.11-2301.
- [7] 金红旭, 赵晓东, 吕传柱, 等. 2020 中国急性肠系膜缺血诊断与治疗专家共识 [J]. 中国急救医学, 2020, 40(9): 804-812.
- [8] Bala M, Kashuk J, Moore EE, et al. Acute mesenteric ischemia: guidelines of the world society of emergency surgery[J]. World J Emerg Surg, 2017, 12: 38. DOI: 10.1186/s13017-017-0150-5.
- [9] Tilsed JV, Casamassima A, Kurihara H, et al. ESTES guidelines: acute mesenteric ischaemia[J]. Eur J Trauma Emerg Surg, 2016, 42(2): 253-

270. DOI: 10.1007/s00068-016-0634-0.
- [10] Acosta S. Epidemiology of mesenteric vascular disease: clinical implications[J]. *Semin Vasc Surg*, 2010, 23(1): 4-8. DOI: 10.1053/j.semvascsurg.2009.12.001.
- [11] Molyneux K, Beck-Esmay J, Koyfman A, et al. High risk and low prevalence diseases: Mesenteric ischemia[J]. *Am J Emerg Med*, 2023, 65: 154-161. DOI: 10.1016/j.ajem.2023.01.001.
- [12] Kase K, Reintam Blaser A, Tamme K, et al. Epidemiology of acute mesenteric ischemia: a population-based investigation[J]. *World J Surg*, 2023, 47(1): 173-181. DOI: 10.1007/s00268-022-06805-5.
- [13] Tamme K, Reintam Blaser A, Laisaar KT, et al. Incidence and outcomes of acute mesenteric ischaemia: a systematic review and meta-analysis[J]. *BMJ Open*, 2022, 12(10): e062846. DOI: 10.1136/bmjopen-2022-062846.
- [14] Reintam Blaser A, Mändul M, Björck M, et al. Incidence, diagnosis, management and outcome of acute mesenteric ischaemia: a prospective, multicentre observational study (AMESI Study)[J]. *Crit Care*, 2024, 28(1): 32. DOI: 10.1186/s13054-024-04807-4.
- [15] Bette S, Habeebollah O, Luitjens JH, et al. Treatment of acute mesenteric ischemia between 2010 and 2020 - a German nationwide study[J]. *BMC Gastroenterol*, 2023, 23(1): 300. DOI: 10.1186/s12876-023-02926-w.
- [16] Bala M, Catena F, Kashuk J, et al. Acute mesenteric ischemia: updated guidelines of the World Society of Emergency Surgery[J]. *World J Emerg Surg*, 2022, 17(1): 54. DOI: 10.1186/s13017-022-00443-x.
- [17] Nakamura Y, Kondo S, Narita K, et al. Understanding CT imaging findings based on the underlying pathophysiology in patients with small bowel ischemia[J]. *Jpn J Radiol*, 2023, 41(4): 353-366. DOI: 10.1007/s11604-022-01367-x.
- [18] Theodore S, Xia T, Saillant N. Intestinal ischemia - etiology and foundational concepts[J]. *NEJM Evid*, 2024, 3(3): EVIDra2300266. DOI: 10.1056/EVIDra2300266.
- [19] Yu H, Kirkpatrick IDC. An update on acute mesenteric ischemia[J]. *Can Assoc Radiol J*, 2023, 74(1): 160-171. DOI: 10.1177/08465371221094280.
- [20] Liao GY, Chen SY, Cao HY, et al. Review: acute superior mesenteric artery embolism: a vascular emergency cannot be ignored by physicians[J]. *Medicine (Baltimore)*, 2019, 98(6): e14446. DOI: 10.1097/MD.000000000014446.
- [21] Andraska EA, Tran LM, Haga LM, et al. Contemporary management of acute and chronic mesenteric ischemia: 10-year experience from a multihospital healthcare system[J]. *J Vasc Surg*, 2022, 75(5): 1624-1633.e8. DOI: 10.1016/j.jvs.2021.11.040.
- [22] Cho J, Lee D. Postoperative new-onset atrial fibrillation causing acute embolic occlusion of the superior mesenteric artery: a case report[J]. *Medicine (Baltimore)*, 2021, 100(17): e25700. DOI: 10.1097/MD.00000000000025700.
- [23] Chiu YW, Wu CS, Chen PC, et al. Risk of acute mesenteric ischemia in patients with diabetes: a population-based cohort study in Taiwan [J]. *Atherosclerosis*, 2020, 296: 18-24. DOI: 10.1016/j.atherosclerosis.2020.01.016.
- [24] Costamagna D, Pipitone Federico NS, Erra S, et al. Acute abdomen in the elderly. A peripheral general hospital experience[J]. *G Chir*, 2009, 30(6/7): 315-322.
- [25] Reintam Blaser A, Starkopf J, Björck M, et al. Diagnostic accuracy of biomarkers to detect acute mesenteric ischaemia in adult patients: a systematic review and meta-analysis[J]. *World J Emerg Surg*, 2023, 18(1): 44. DOI: 10.1186/s13017-023-00512-9.
- [26] Garzelli L, Ben Abdallah I, Nuzzo A, et al. Insights into acute mesenteric ischaemia: an up-to-date, evidence-based review from a mesenteric stroke centre unit[J]. *Br J Radiol*, 2023, 96(1151): 20230232. DOI: 10.1259/bjr.20230232.
- [27] Grotelueschen R, Miller V, Heidelmann LM, et al. Acute mesenteric infarction: the chameleon of acute abdomen evaluating the quality of the diagnostic parameters in acute mesenteric ischemia[J]. *Dig Surg*, 2021, 38(2): 149-157. DOI: 10.1159/000512779.
- [28] Zafirovski A, Zafirovska M, Kuhelj D, et al. The impact of biomarkers on the early detection of acute mesenteric ischemia[J]. *Biomedicines*, 2023, 12(1): 85. DOI: 10.3390/biomedicines12010085.
- [29] Hot S, Egin S, Ilhan M, et al. The value of potassium, pH and D-dimer levels in early diagnosis of acute mesenteric ischemia: an experimental study on rats[J]. *Arch Med Sci*, 2019, 17(1): 236-240. DOI: 10.5114/aoms.2019.84225.
- [30] Mihaileanu FV, Popa SL, Grad S, et al. The efficiency of serum biomarkers in predicting the clinical outcome of patients with mesenteric ischemia during follow-up: a systematic review[J]. *Diagnostics (Basel)*, 2024, 14(7): 670. DOI: 10.3390/diagnostics14070670.
- [31] Peoc'h K, Corcos O. Biomarkers for acute mesenteric ischemia diagnosis: state of the art and perspectives[J]. *Ann Biol Clin (Paris)*, 2019, 77(4): 415-421. DOI: 10.1684/abc.2019.1449.
- [32] Ronza FM, di Gennaro TL, Buzzo G, et al. Diagnostic role of multi-detector computed tomography in acute mesenteric ischemia[J]. *Diagnostics (Basel)*, 2024, 14(12): 1214. DOI: 10.3390/diagnostics14121214.
- [33] Navas-Campo R, Moreno-Caballero L, Ezponda Casajús A, et al. Acute mesenteric ischemia: a review of the main imaging techniques

- and signs[J]. *Radiologia (Engl Ed)*, 2020, 62(5): 336-348. DOI: 10.1016/j.rx.2020.02.001.
- [34] Kanasaki S, Furukawa A, Fumoto K, et al. Acute mesenteric ischemia: multidetector CT findings and endovascular management[J]. *Radiographics*, 2018, 38(3): 945-961. DOI: 10.1148/rg.2018170163.
- [35] Calame P, Malakhia A, Turco C, et al. Transmural bowel necrosis from acute mesenteric ischemia and strangulated small-bowel obstruction: distinctive CT features[J]. *AJR Am J Roentgenol*, 2020, 214(1): 90-95. DOI: 10.2214/AJR.19.21693.
- [36] Kougiass P, Lau D, El Sayed HF, et al. Determinants of mortality and treatment outcome following surgical interventions for acute mesenteric ischemia[J]. *J Vasc Surg*, 2007, 46(3): 467-474. DOI: 10.1016/j.jvs.2007.04.045.
- [37] Eltarawy IG, Etman YM, Zenati M, et al. Acute mesenteric ischemia: the importance of early surgical consultation[J]. *Am Surg*, 2009, 75(3): 212-219.
- [38] Li WR, Liu MY, Jin L, et al. Treatment outcomes in patients with acute thromboembolic occlusion of the superior mesenteric artery[J]. *J Cardiothorac Surg*, 2024, 19(1): 235. DOI: 10.1186/s13019-024-02745-4.
- [39] Alavi K, Poylin V, Davids JS, et al. The American Society of Colon and Rectal Surgeons clinical practice guidelines for the management of colonic Volvulus and acute colonic pseudo-obstruction[J]. *Dis Colon Rectum*, 2021, 64(9): 1046-1057. DOI: 10.1097/DCR.0000000000002159.
- [40] Evans L, Rhodes A, Alhazzani W, et al. Surviving sepsis campaign: international guidelines for management of sepsis and septic shock 2021[J]. *Crit Care Med*, 2021, 49(11): e1063-e1143. DOI: 10.1097/CCM.0000000000005337.
- [41] Szatmary P, Grammatikopoulos T, Cai WH, et al. Acute pancreatitis: diagnosis and treatment[J]. *Drugs*, 2022, 82(12): 1251-1276. DOI: 10.1007/s40265-022-01766-4.
- [42] Dargent A, Nguyen M, Fournel I, et al. Vasopressor cumulative dose requirement and risk of early death during septic shock: an analysis from the EPISS cohort[J]. *Shock*, 2018, 49(6): 625-630. DOI: 10.1097/SHK.0000000000001022.
- [43] Auchtet T, Regnier MA, Girerd N, et al. Outcome of patients with septic shock and high-dose vasopressor therapy[J]. *Ann Intensive Care*, 2017, 7(1): 43. DOI: 10.1186/s13613-017-0261-x.
- [44] Jozwiak M, Geri G, Laghnam D, et al. Vasopressors and risk of acute mesenteric ischemia: a worldwide pharmacovigilance analysis and comprehensive literature review[J]. *Front Med (Lausanne)*, 2022, 9: 826446. DOI: 10.3389/fmed.2022.826446.
- [45] Krychtiuk KA, Richter B, Lenz M, et al. Epinephrine treatment but not time to ROSC is associated with intestinal injury in patients with cardiac arrest[J]. *Resuscitation*, 2020, 155: 32-38. DOI: 10.1016/j.resuscitation.2020.05.046.
- [46] Bourcier S, Klug J, Nguyen LS. Non-occlusive mesenteric ischemia: diagnostic challenges and perspectives in the era of artificial intelligence[J]. *World J Gastroenterol*, 2021, 27(26): 4088-4103. DOI: 10.3748/wjg.v27.i26.4088.
- [47] Bomberg H, Bierbach B, Flache S, et al. Dobutamine versus vasopressin after mesenteric ischemia[J]. *J Surg Res*, 2019, 235: 410-423. DOI: 10.1016/j.jss.2018.10.028.
- [48] Jiang LB, Sheng Y, Feng X, et al. The effects and safety of vasopressin receptor agonists in patients with septic shock: a meta-analysis and trial sequential analysis[J]. *Crit Care*, 2019, 23(1): 91. DOI: 10.1186/s13054-019-2362-4.
- [49] Committee on Acute Care Surgery, Canadian Association of General Surgeons. Acute Mesenteric Ischemia. Available at <https://cags-accg.ca/wp-content/uploads/2018/11/ACS- Handbook-CPGCh-11-Mesenteric-Ischemia.pdf>. Accessed 10 Mar 2024.
- [50] Baccari MC, Vannucchi MG, Idrizaj E. Glucagon-like peptide-2 in the control of gastrointestinal motility: physiological implications[J]. *Curr Protein Pept Sci*, 2022, 23(2): 61-69. DOI: 10.2174/138920372366220217142935.
- [51] Billiauw L, Maggiori L, Joly F, et al. Medical and surgical management of short bowel syndrome[J]. *J Visc Surg*, 2018, 155(4): 283-291. DOI: 10.1016/j.jvisurg.2017.12.012.
- [52] Nuzzo A, Maggiori L, Paugam-Burtz C, et al. Oral antibiotics reduce intestinal necrosis in acute mesenteric ischemia: a prospective cohort study[J]. *Am J Gastroenterol*, 2019, 114(2): 348-351. DOI: 10.1038/s41395-018-0389-9.
- [53] Estler A, Estler E, Feng YS, et al. Treatment of acute mesenteric ischemia: individual challenges for interventional radiologists and abdominal surgeons[J]. *J Pers Med*, 2022, 13(1): 55. DOI: 10.3390/jpm13010055.
- [54] Terlouw LG, Moelker A, Abrahamsen J, et al. European guidelines on chronic mesenteric ischaemia - joint United European Gastroenterology, European Association for Gastroenterology, Endoscopy and Nutrition, European Society of Gastrointestinal and Abdominal Radiology, Netherlands Association of Hepatogastroenterologists, Hellenic Society of Gastroenterology, Cardiovascular and Interventional Radiological Society of Europe, and Dutch Mesenteric Ischemia Study group clinical guidelines on the diagnosis and treatment of patients with chronic mesenteric ischaemia[J]. *United European Gastroenterol J*, 2020, 8(4): 371-395. DOI: 10.1177/2050640620916681.

- [55] Sartelli M, Coccolini F, Kluger Y, et al. WSES/GAIS/SIS-E/WSIS/AAST global clinical pathways for patients with intra-abdominal infections[J]. *World J Emerg Surg*, 2021, 16(1): 49. DOI: 10.1186/s13017-021-00387-8.
- [56] Li PK, Chow KM, Cho Y, et al. ISPD peritonitis guideline recommendations: 2022 update on prevention and treatment[J]. *Perit Dial Int*, 2022, 42(2): 110-153. DOI: 10.1177/08968608221080586.
- [57] 夏士博, 陆清声. 急性肠系膜上动脉栓塞的诊治要点 [J]. 中国血管外科杂志: 电子版, 2018, 10(3): 165-168. DOI: 10.3969/j.issn.1674-7429.2018.03.002
- [58] Kärkkäinen JM, Lehtimäki TT, Saari P, et al. Endovascular therapy as a primary revascularization modality in acute mesenteric ischemia[J]. *Cardiovasc Intervent Radiol*, 2015, 38(5): 1119-1129. DOI: 10.1007/s00270-015-1064-9.
- [59] Naazar AA, Omair A, Chu SH, et al. A shifting trend towards endovascular intervention in the treatment of acute mesenteric ischemia[J]. *Cureus*, 2021, 13(10): e18544. DOI: 10.7759/cureus.18544.
- [60] Acosta-Mérida MA, Marchena-Gómez J, Saavedra-Santana P, et al. Surgical outcomes in acute mesenteric ischemia: has anything changed over the years?[J]. *World J Surg*, 2020, 44(1): 100-107. DOI: 10.1007/s00268-019-05183-9.
- [61] Arthurs ZM, Titus J, Bannazadeh M, et al. A comparison of endovascular revascularization with traditional therapy for the treatment of acute mesenteric ischemia[J]. *J Vasc Surg*, 2011, 53(3): 698-704. DOI: 10.1016/j.jvs.2010.09.049.
- [62] Zhang Z, Wang D, Li GX, et al. Endovascular treatment for acute thromboembolic occlusion of the superior mesenteric artery and the outcome comparison between endovascular and open surgical treatments: a retrospective study[J]. *Biomed Res Int*, 2017, 2017: 1964765. DOI: 10.1155/2017/1964765.
- [63] Beaulieu RJ, Dean Arnaoutakis K, Abularrage CJ, et al. Comparison of open and endovascular treatment of acute mesenteric ischemia[J]. *J Vasc Surg*, 2014, 59(1): 159-164. DOI: 10.1016/j.jvs.2013.06.084.
- [64] El Farargy M, Abdel Hadi A, Abou Eisha M, et al. Systematic review and meta-analysis of endovascular treatment for acute mesenteric ischaemia[J]. *Vascular*, 2017, 25(4): 430-438. DOI: 10.1177/1708538116689353.
- [65] Qiu YH, Zhang YH, Wu ZC, et al. Outcomes after open and endovascular treatment for mesenteric artery embolism patients: a retrospective inverse probability of treatment-weighted analysis[J]. *Eur J Trauma Emerg Surg*, 2024, 50(6): 2883-2893. DOI: 10.1007/s00068-024-02647-z.
- [66] 朱明洋, 郑翼德. 急性肠系膜上动脉栓塞诊断与治疗的进展 [J]. 中国血管外科杂志 (电子版), 2020, 12(1): 77-80. DOI: 10.3969/j.issn.1674-7429.2020.01.022.
- [67] 胡强, 何杨燕, 张鸿坤. 急性肠系膜上动脉栓塞诊断与治疗的研究进展 [J]. 浙江医学, 2024, 46(15): 1667-1672, 1680. DOI: 10.12056/j.issn.1006-2785.2024.46.15.2024-648.
- [68] Kim YW, Choi HC, Yang WJ, et al. Microcatheter-directed thrombolysis using recombinant tissue plasminogen activator for the treatment of acute superior mesenteric artery embolism: a case report[J]. *Medicina (Kaunas)*, 2023, 59(11): 1889. DOI: 10.3390/medicina59111889.
- [69] Lin BC, Wu CH, Wong YC, et al. Intra-arterial urokinase for acute superior mesenteric artery occlusion: a retrospective 12-year report of 13 cases[J]. *Biomedicines*, 2023, 11(2): 267. DOI: 10.3390/biomedicines11020267.
- [70] Sugimoto K, Hofmann LV, Razavi MK, et al. The safety, efficacy, and pharmacoeconomics of low-dose alteplase compared with urokinase for catheter-directed thrombolysis of arterial and venous occlusions[J]. *J Vasc Surg*, 2003, 37(3): 512-517. DOI: 10.1067/mva.2003.41.
- [71] Zhang Z, Chen XM, Li CY, et al. Percutaneous mechanical thrombectomy for acute superior mesenteric artery embolism: preliminary experience in five cases[J]. *Ann Vasc Surg*, 2020, 63: 186-192. DOI: 10.1016/j.avsg.2019.08.096.
- [72] Thurner A, Peter D, Dalla Torre G, et al. Safety, efficacy and outcome of rotational thrombectomy assisted endovascular revascularisation of the superior mesenteric artery in acute thromboembolic mesenteric ischaemia[J]. *Rofo*, 2024, 196(10): 1055-1062. DOI: 10.1055/a-2234-0333.
- [73] Garzelli L, Ben Abdallah I, Nuzzo A, et al. Endovascular thrombectomy for acute arterial mesenteric ischaemia: No benefit of mechanical over manual thrombus aspiration[J]. *Eur J Vasc Endovasc Surg*, 2022, 64(1): 128-129. DOI: 10.1016/j.ejvs.2022.05.020.
- [74] 陈孝平, 张英泽, 兰平. 外科学[M]. 10版. 北京: 人民卫生出版社, 2024.
- [75] Kärkkäinen JM, Acosta S. Acute mesenteric ischemia (Part II) - Vascular and endovascular surgical approaches[J]. *Best Pract Res Clin Gastroenterol*, 2017, 31(1): 27-38. DOI: 10.1016/j.bpg.2016.11.003.
- [76] Reintam Blaser A, Acosta S, Arabi YM. A clinical approach to acute mesenteric ischemia[J]. *Curr Opin Crit Care*, 2021, 27(2): 183-192. DOI: 10.1097/MCC.0000000000000802.
- [77] Sumbal R, Ali Baig MM, Sumbal A. Predictors of mortality in acute mesenteric ischemia: a systematic review and meta-analysis[J]. *J Surg Res*, 2022, 275: 72-86. DOI: 10.1016/j.jss.2022.01.022.

(收稿日期: 2025-06-19)

(本文编辑: 张斯龙)