

弹性减张胶贴螺旋式免缝包扎手指皮肤撕裂伤

张月高¹ 张博音² 陈好³ 陈琳琳⁴ 邢沁蕊¹ 王涛¹

¹解放军总医院海南医院急诊科, 三亚 572022; ²解放军总医院研究生院, 北京 100853;

³清华大学附属北京长庚医院急诊科, 北京 102218; ⁴解放军总医院京西医疗区急诊科,

北京 100144; 张月高和张博音为共同第一作者

通信作者: 王涛, Email: kzyg153@163.com

基金项目: 海南省临床医学中心建设项目资助; 海南省重大科技计划项目 (ZDKJ202004)

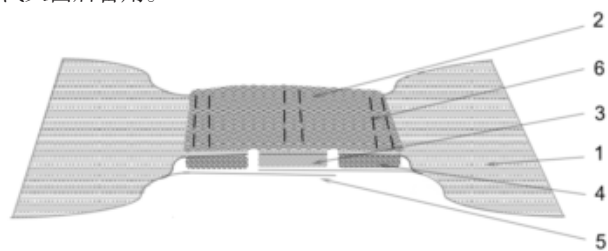
DOI: 10.3760/cma.j.issn.1671-0282.2024.09.016

手指部皮肤撕裂伤的闭合处理是临床常见小问题, 但发病基数巨大, 改进其处理模式对提高效率减少耗材仍具有重要的临床和现实意义。本团队制作一种实用型弹性减张免缝胶贴 (stretchable and suture-avoidable woundplast, SSAW, 又称弹性减张胶贴), 用于 18 例手指部皮肤撕裂伤的免缝闭合处理, 斜行螺旋式减张包扎, 操作简便, 瞬时压迫止血, 伤口均愈合良好。该胶贴已获得 4 项专利授权。

1 资料与方法

1.1 制作材料和方法

将百利牌医用自粘敷料的中间有敷料的部分横向剪取宽约 10~30 mm 的条带, 再将此条带的正中大部横向剪除。纵向截取医用自粘弹力绷带长约 35 mm, 宽度与自粘敷料条带相一致。用布料防水胶或钉合等可靠方式将自粘弹力绷带的两端粘连于带有侧垫的敷料条背侧, 使剪断的医用自粘敷料条带借自粘弹力绷带重新粘连成一体, 弹力绷带的中间部横向粘有小段敷料条带, 作为伤口保护垫。模式简图如图 1。将制成的 SSAW 装入消毒纸塑袋中经高压蒸汽灭菌后备用。



1: 医用自粘敷料; 2: 自粘弹力绷带; 3: 伤口保护垫; 4: 侧垫; 5: 离型纸; 6: 钉合或针线缝合连接

图 1 SSAW 模式简图

1.2 病例资料

本研究共纳入 18 例患者, 男性 11 例, 女性 7 例, 年龄 15~66 岁, 平均 41.8 岁, 无糖尿病等特殊慢性病; 锐器伤 11 例, 钝性伤 4 例, 挤压伤 3 例。伤口长度 13~24 mm,

平均 18 mm; 3 例摔倒伤者伤口有灰尘污染。本研究患者在使用 SSAW 闭合伤口之前均已完成知情同意。临床试验研究已通过解放军总医院医学伦理委员会审查, 批准号为: KY2022-014; 并在中国临床试验注册中心成功注册, 注册号为: ChiCTR2300068142。

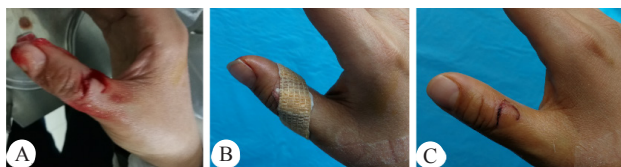1.3 使用方法

(1) 先将皮肤伤口彻底清创, 清除异物, 双氧水清洗三遍, 活动性动脉出血者 1 例用丝线结扎止血, 皮缘不齐时适当修整, 尽量保留有活力的皮缘组织, 伤口两侧边缘按照原始裂伤形状能有效对合亦可。无菌纱布拭干患指伤口周围的皮肤。(2) 取自制的 SSAW, 移除两侧的离型纸, 伤口保护垫对准创口中间, 适当拉伸 SSAW, 将胶贴斜行螺旋式包扎贴于手指部伤口; 伤口靠近指端时, SSAW 可斜行跨越指端包扎, 其医用自粘敷料部粘连固定伤口两侧皮肤, 借助自粘弹力绷带的回缩力, 使伤口两侧边缘稍向中间移动而闭合并立即压迫止血。(3) 2~3 d 后更换 SSAW, 观察伤口对合情况, 约 7 d 后拆除 SSAW。

2 结果

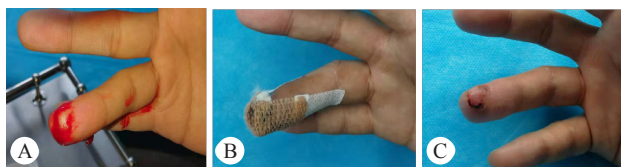SSAW 制作简单, 使用时操作方便, 18 例患者中有 16 例的皮肤伤口均一次性有效对合并愈合良好, 疤痕小, 无一例发生感染、皮肤过敏等并发症, 2 例伤口首次包扎后 2 d 更换敷料, 发现伤口因渗液量多的影响仍未完全闭合, 遂保持伤口干燥, 用另一枚 SSAW 继续减张包扎, 7 d 后伤口均有效愈合。所有伤口均未使用针线缝合或医用胶等其他闭合方式, 亦未注射局部麻醉剂。

病例 1 (图 2): 42 岁女性, 右拇指背侧皮肤撕裂伤用 SSAW 螺旋式减张免缝加压包扎。病例 2 (图 3): 35 岁男性, 右手无名指被玻璃划伤, 出血明显, 用宽度 15 mm 的 SSAW 轻度拉伸螺旋式跨指尖贴于伤口两侧, 出血立即停止。均未给予针线缝合, 伤口愈合良好。



A: 右拇指背侧皮肤撕裂伤, 形成长方形皮瓣, 出血明显, 部分皮下脂肪组织暴露; B: SSAW 螺旋式减张免缝加压包扎, 拇指末梢血运良好, 无肿胀; C: 5 d 后伤口闭合良好, 皮瓣颜色正常

图 2 病例 1 拇指皮肤裂伤 SSAW 螺旋式减张免缝包扎



A: 右手无名指被玻璃划伤, 形成小皮瓣, 直径约 8 mm, 90% 游离, 压迫数十分钟后仍出血不止, 包扎的敷料立即被出血浸透; B: 用宽 15 mm 的 SSAW 轻度拉伸后斜行跨指尖包扎, 出血立即停止; C: 2 d 后观察小皮瓣存活, 颜色正常

图 3 病例 2 无名指皮瓣型皮肤裂伤 SSAW 斜行包扎

3 讨论

体表创伤性皮肤撕裂伤 (traumatic skin laceration, TSL) 是十分常见的急诊室病例。尽管 TSL 的发病率高, 但在临床实践中经常被忽视和报道不足^[1]。在美国, 每年急诊科收治约 700 万例 TSL, 其中需要缝合修复的 TSL 达 400 万^[2], 一位有健康保险的患者, 因为处理简单的 TSL, 其自付费用很容易就能达到 1 000 美元或更多, 且需耗费医护大量精力, 处理皮肤撕裂伤的社会和经济成本是惊人的^[3]。我国每年发生车祸、坠落、斗殴、职业损伤等各种创伤达 2 亿人次, 其中许多手指部创伤伴随 TSL 需要作外科闭合处理^[4]。实地调查某市多家医疗单位急诊科, 绝大多数一线医务人员对手指部伤口的免缝闭合处理并不重视, 并由于多种原因, 多数仍使用针线缝合法闭合手部伤口, 平均直接花费医疗保险或自付资金在 1 000 元以上。

锐器切割伤在手部 TSL 中多见, 一般无皮肤缺损, 伤口皮缘复位后可对合。针对这些伤口立即给予针线缝合, 又嫌费时费力, 若直接予以纱布敷料包扎而不缝合, 则担心渗血较多及伤口裂开愈合不良。手指部创伤的患者一般会因疼痛紧张而出现短时血压升高, 伤口出血较剧, 即使小伤口仍需要较长时间的压迫才能止血, 用普通敷料或创可贴难以做到非环形加压包扎。有些手指部伤口即使在敷料包扎后仍有较多渗血和渗液, 以致数十分钟或数小时后敷料即被伤口出血浸透, 随即需要多次更换包扎的敷料, 必然增加患者的不便和医务人员的工作量。用普通的纱布条围绕手指周径作环形加压包扎则担心伤口远端血运受影响, 而且这种周径式环形加压包扎在手指外科操作中多属禁忌。战场环境或大型地质灾害现场救援中, 针对这类伤

口更要求现场处置快速、高效、可靠。因此, 不断开发创伤救治新器械、新方法, 有利于提高手指等部位创伤救治水平^[5]。

临床上已有多种免缝胶带用于伤口的免缝包扎, 多用于规整部位无张力手术伤口的闭合^[6-7], 虽有部分弹性, 但伸缩程度有限, 缺乏自行弹性减张和加压功能, 不能根据创口情况调整减张幅度; 不利于渗血较多的 TSL 的闭合。美国公司发明的无痛缝合贴 Zipstich (Zipline 减张器), 虽然能根据创口情况调整牵拉张力的大小、临床应用效果好, 但缝合贴两侧无侧垫和中间的伤口保护垫, 使用时不利于伤口渗出液的吸附和辅助推挤周围的组织向中间部靠拢, 不能垂直压迫止血; 特别是对于手指 (或足趾) 等不规则部位以及不规则伤口的适应证欠佳, 且应用时仍显复杂^[8]。另外, 临床中应用组织粘合剂 (医用胶) 处理皮肤小伤口, 效果确定^[9], 但医用胶最佳适应证是用于无张力、边缘整齐、压迫后出血已经完全停止、活动时不易裂开的皮肤伤口, 多用于颌面部皮肤小伤口的闭合^[10]。现临床门诊急诊对于手指皮肤裂伤仍以清创后针线缝合为主, 需局麻和针刺线勒, 费时费力, 经济耗费多, 有时还出现医源性损伤而影响伤口皮缘血运。

SSAW 是针对小型皮肤撕裂伤而研发的伤口包扎器材, 不同型号已分别获得专利授权, 动物实验已显示其有效性。委托解放军总医院医药卫生科技查新站进行查新, 结论提示 SSAW 的新颖性良好。SSAW 初步应用于手部 I 型 TSL 的螺旋式免缝闭合包扎, 效果良好。斜行螺旋式免缝加压包扎手指部长约 3~4 cm 的伤口, 伤口保护垫可瞬时压迫伤口快速可靠止血; 不用担心伤口远端的手指血运受到影响, 从而避免了手指周径式环形加压包扎易影响远端血运的焦虑。SSAW 有自动弹性减张的功能, 工作时借助自身的弹性回缩力以及副垫的辅助挤压作用而使伤口皮缘互相靠拢, 避免了针线缝合的繁琐而又能使伤口有效闭合直至良好愈合。这种胶贴及螺旋式加压包扎模式特别适合于在战场环境或者短时出现大批量伤员时的现场急救使用, 也可在门诊急诊使用, 将明显减少耗材费用并大大减轻急诊医护工作负荷。本组病例在以前多考虑行伤口局麻下针线缝合, 现使用 SSAW 免缝闭合亦能达到良好愈合效果, 而经济耗费仅需几十元。

本研究仅初步提示临床应用 SSAW 有效, 若要进一步证实科学性、效益性及临床优势, 尚需和针线缝合 (金标准方法)、医用胶 (常用方法) 相结合做随机对照研究。另外, 在临床实际应用时, 伤口包扎前仍需仔细检查排除手指主要神经和血管的损伤。

利益冲突 所有作者声明无利益冲突

作者贡献声明 张月高：专利设计和样品制作、专利申请、专利的临床应用和论文撰写；张博音：直接参与研究设计，专利样品制作与优选，文献查阅和论文撰写；王涛：研究设计、论文审阅和修改；陈好、陈琳琳、邢沁蕊：病例选择、数据收集和整理，工作支持

参 考 文 献

- [1] LeBlanc K, Campbell KE, Wood E, et al. Best practice recommendations for prevention and management of skin tears in aged skin: an overview[J]. J Wound Ostomy Continence Nurs, 2018, 45(6): 540-542. DOI: 10.1097/WON.0000000000000481.
- [2] Agency for Healthcare Quality and Research. HCUPnet: Information on ED visits from the HCUP Nationwide Emergency Department Sample(NEDS)[EB/OL]. 2016 [2024-07-10]. <http://hcupnet.ahrq.gov/>.
- [3] Rosentha E, Craven MJ. As Hospital Prices Soar, A Single Stitch Tops \$500. (cover story)[J]. New York Times, 2013.
- [4] 中国创伤救治联盟, 国家创伤医学中心, 北京大学人民医院创伤救治中心. 急诊开放性伤口清创缝合术专家共识. 中华医学杂志, 2020, 100(21): 1605-1610. DOI: 10.3760/cma.j.cn112137-20191125-02560.
- [5] 白祥军, 李占飞. 创伤救治体系与能力的高质量发展 [J]. 中华急诊医学杂志, 2024, 33(5): 591-593. DOI: 10.3760/cma.j.issn.1671-0282.2024.05.001.
- [6] van de Kar AL, Koolbergen DR, van Avendonk JPH, et al. Comparison of wound closure techniques in Median sternotomy scars in children: subcuticular suture versus Steri-Strip™ S[J]. J Plast Surg Hand Surg, 2019, 53(3): 161-166. DOI: 10.1080/2000656X.2019.1566737.
- [7] Tandon S, Smale M, Pacilli M, et al. Tissue adhesive and adhesive tape for pediatric wound closure: a systematic review and meta-analysis[J]. J Pediatr Surg, 2021, 56(5): 1020-1029. DOI: 10.1016/j.jpedsurg.2020.07.037.
- [8] Xie CX, Yu CQ, Wang W, et al. A novel zipper device versus sutures for wound closure after surgery: a systematic review and meta-analysis[J]. Int Wound J, 2020, 17(6): 1725-1737. DOI: 10.1111/iwj.13460.
- [9] McQuillan TJ, Vora M, Hawkins J, et al. Adhesive taping shows better cosmetic outcomes than tissue adhesives for sutured upper extremity incisions: a single-blind prospective randomized controlled trial[J]. Orthopedics, 2022, 45(1): e42-e46. DOI: 10.3928/01477447-20211101-08.
- [10] Raj M, Raj G, Sheng TK, et al. Use of cyanoacrylate tissue adhesives for wound closure in the head and neck region: a systematic review[J]. J Plast Reconstr Aesthet Surg, 2022, 75(1):183-198. DOI:10.1016/j.bjps.2021.08.015.

(收稿日期: 2023-09-28)

(本文编辑: 姜宇婷)

甲磺酸萘莫司他抗凝在急诊血液净化治疗患者中的应用 1 例

刘韶瑜 田园超 徐定华 路颖 葛洪霞

北京大学第三医院急诊科, 分子心血管学教育部重点实验室, 北京 100191

通信作者: 葛洪霞, Email: ghx781122@163.com

基金项目: 国家临床重点专科建设项目(2022)专项资金(301-2305)

DOI: 10.3760/cma.j.issn.1671-0282.2024.09.017

随着急诊医学的发展, 血液净化技术已成为救治危重患者的重要手段。但与常规透析患者相比, 急诊患者病情更为危重复杂, 合并凝血功能障碍、血小板减少、肝功能衰竭十分常见; 还有部分患者存在出血倾向或活动性出血, 使急诊危重患者血液净化的抗凝治疗面临很大挑战。

理想的抗凝药物应具有抗凝效果确切、出血风险小、易于监测、半衰期短、抗凝活性易于逆转等特点。目前临床常用的抗凝药物如普通肝素、低分子肝素、枸橼酸盐等, 各有优缺点, 无法完全满足急诊血液净化的抗凝需求。而

无抗凝剂会增加管路内凝血风险, 造成不必要的血液丢失及血小板消耗, 使输血需求增加^[1-2]。

甲磺酸萘莫司他(Nafamostat Mesylate, NM)是一种合成的小分子新型抗凝药物, 具有半衰期短、抗凝效果确切的优点, 在日本和韩国广泛应用于血液净化的抗凝治疗, 尤其是出血高风险患者^[3-5]。国内2022年发表的《连续性肾脏替代治疗的抗凝管理指南》(简称“抗凝指南”)中提到NM可用于出血高危患者^[6]; 最新《抗凝技术在危重症肾脏替代治疗应用的中国专家共识2023版》(简称“2023